

# Divertículo solitario gigante del colon sigmoides

Fernando Fernández López, María Jesús Ladra González, Jesús Paredes Cotoré, Manuel Bustamante Montalvo  
Complejo Hospitalario Universitario de Santiago, Hospital Clínico Universitario de Santiago, Santiago de Compostela, España.

## INTRODUCCIÓN

El divertículo gigante de sigma es una entidad muy poco habitual, habiéndose descrito únicamente 166 casos hasta la fecha.<sup>1</sup> Los síntomas de presentación varían desde el abdomen agudo hasta molestias abdominales crónicas inespecíficas que recuerdan a la diverticulitis aguda en su presentación habitual. Las complicaciones más importantes de un divertículo gigante son la perforación, la obstrucción o la vólculación. La radiografía abdominal o el colon por enema muestran una imagen aérea de gran tamaño (signo del Globo), de bordes regulares y paredes lisas,<sup>2</sup> siendo la tomografía computarizada la prueba de elección para su diagnóstico. El tratamiento es quirúrgico<sup>3</sup> y se basa en la resección en bloque del segmento de colon en el que se presenta. En base a su aspecto patológico se clasifican<sup>4</sup> en: tipo 1 o pseudodivertículo (por pulsión); tipo 2, que es de inflamatorio; y tipo 3 o verdadero divertículo, que contiene todas las estructuras de la pared intestinal.

## CASO CLÍNICO

Mujer de 47 años, con múltiples consultas por dolor abdominal crónico y exacerbaciones cólicas. La radiografía de abdomen mostró una imagen de gas intraabdominal, similar a un globo. Se realizó una tomografía computada abdominal (Fig. 1) que informa la presencia de una “gran burbuja” aérea en el hemiabdomen izquierdo sin poder concretar su origen. Descartado neumoperitoneo, se completó el estudio con una colonoscopia sin hallazgos de interés. Se realizó un colon por enema (Fig. 2) en el que se apreció la misma configuración de gas intraabdominal.

La paciente fue intervenida quirúrgicamente iniciándose el procedimiento por vía laparoscópica, debiendo convertir a cirugía abierta debido a adherencias y a un severo proceso inflamatorio en la proximidad del colon sigmoides y del ángulo de Treitz como consecuencia de repetidos episodios inflamatorios. Se identificó un divertículo sigmoide solitario de gran tamaño (Fig. 3). A pesar de tener un orificio luminal estrecho, la base era muy amplia por lo que se decidió realizar una sigmoidectomía con anastomosis colo-cólica terminoterminal. El postoperatorio transcurrió sin incidencias y fue dada de alta el 6° día postoperatorio.

El examen anatómico-patológico informó un divertículo solitario gigante de colon (>5 cm), con signos de inflamación crónica y presencia de células tipo “cuerpo extraño”, sin evidencia de malignidad, tipo 2 según la clasificación de McNutt.<sup>4</sup>

## DISCUSIÓN

Un divertículo gigante se define como un divertículo quístico lleno de aire de más de 4 cm de diámetro máximo<sup>1</sup> y aunque su etiología no está clara algunos autores proponen un mecanismo valvular<sup>5</sup> de atrapamiento de gas colónico que se perpetúa con episodios inflamatorios. El primer caso descrito de un quiste aéreo solitario fue en 1943, desde entonces, se han publicado un escaso número de casos que describen esta entidad clínica con varios nombres: “quiste gaseoso gigante”, “divertículo sigmoideo gigante”, “divertículo colónico gigante” o “quiste gaseoso intestinal”.

Los autores declaran ausencia de conflictos de interés. Fernando Fernández López: fernando.fernandez.lopez@usc.es  
Recibido: diciembre de 2022. Aprobado: diciembre de 2023.

Fernando Fernández López. <https://orcid.org/0000-0001-6132-9641>, María Jesús Ladra González. <https://orcid.org/0000-0001-5919-3239>, Jesús Paredes Cotoré. <https://orcid.org/0000-0001-5171-3324>, Manuel Bustamante Montalvo. <https://orcid.org/0000-0002-8034-5580>

Clínicamente puede presentarse con una variedad de signos y síntomas que pueden incluir desde un hallazgo incidental en un paciente asintomático, hasta una presentación como tumoración abdominal, o incluso un abdomen agudo secundario a la perforación.

El principal mecanismo etiopatogénico descrito hasta la fecha es el efecto valvular de la capa muscular que estrecha la comunicación de la luz del pseudodivertículo de mucosa y submucosa con la luz intestinal debido al proceso inflamatorio.

El diagnóstico del divertículo gigante de colon se sospecha en una radiografía simple de abdomen y se confirma con una tomografía computada. Ambas pruebas evidencian el clásico "signo del globo". El colon por enema confirma el diagnóstico cuando existe comunicación entre el divertículo y el colon, algo que ocurre únicamente en el 25% de los casos. En ocasiones, se ha descrito que los enemas de bario pueden precipitar la perforación del divertículo. La recosigmoidoscopia rara vez aporta información.

El tratamiento de elección es la resección con anastomosis del segmento de colon afectado si no existen complicaciones locales como perforación o absceso. En estos casos, se podría considerar una resección tipo Hartmann.

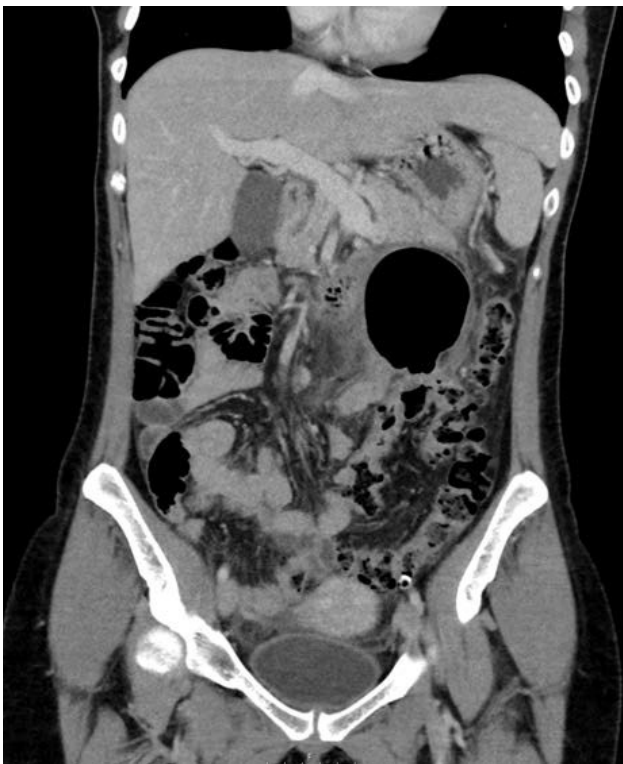

Figura 1. Tomografía computada en la que se aprecia el "signo del Globo". Una gran burbuja área de paredes fina. Sin que se aprecie continuidad con la luz del colon.

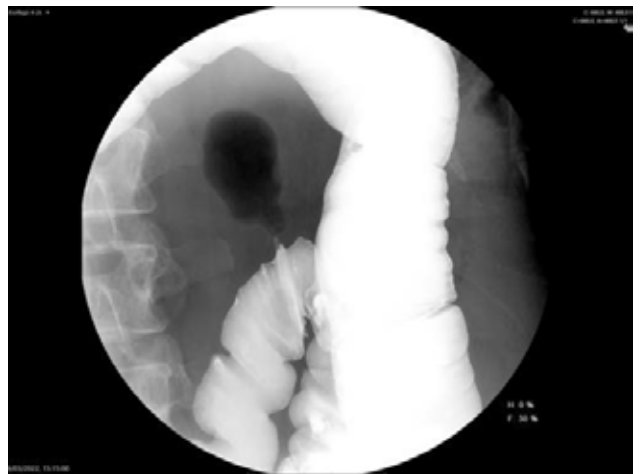


Figura 2. Colon por enema. La estrecha luz del cuello de divertículo no permite el paso de contraste pero se aprecia la presencia de gas en su interior.

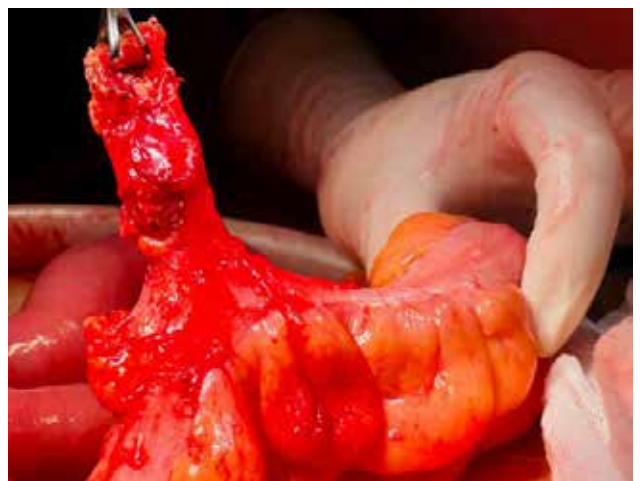

Figura 3. Imagen intraoperatoria. Se aprecia el divertículo gigante y solitario en el colon sigmoide.

## CONCLUSIÓN

Presentamos el caso de un divertículo solitario gigante de colon tipo 2 (inflamatorio). Debe sospecharse ante una imagen radiológica en forma de globo. Su tratamiento es quirúrgico para evitar complicaciones como la formación de abscesos o perforación.

## REFERENCIAS

1. Giuseppe Nigri G, Petrucciani N, Giannini G, Aurello P, Magistri P, Gasparrini M, Ramacciato G. Giant colonic diverticulum, clinical presentation, diagnosis and treatment: Systematic review of 166 cases. *World Journal of Gastroenterology*, 2015; 21(1): 360-368 PMID: 25574112 DOI: 10.3748/wjg.v21.i1.360
2. Thomas S, Peel RL, Evans LE, Haarer KA. Best cases from the AFIP: Giant colonic diverticulum. *Radiographics*, 2006; 26: 1869-1872. <https://doi.org/10.1148/rg.266065019>
3. Kam JC, Doraiswamy V, Spira RS. A rare case presentation of a perforated giant sigmoid diverticulum. *Case Rep Med.*, 2013, Oct, 957152. <https://doi.org/10.1155/2013/957152>
4. McNutt R, Schmitt D, Schulte W. Giant colonic diverticula-three distinct entities. Report of a case. *Dis Colon Rectum*, 1988; 31: 624-628. PMID: 3402287 DOI: 10.1007/ BF02556799
5. Salazar-Ibargüen J, Escárcega R, Chávez GP. Giant sigmoid colon diverticulum, *Digestive Surgery*, 2007, 24, 1: 17-18.